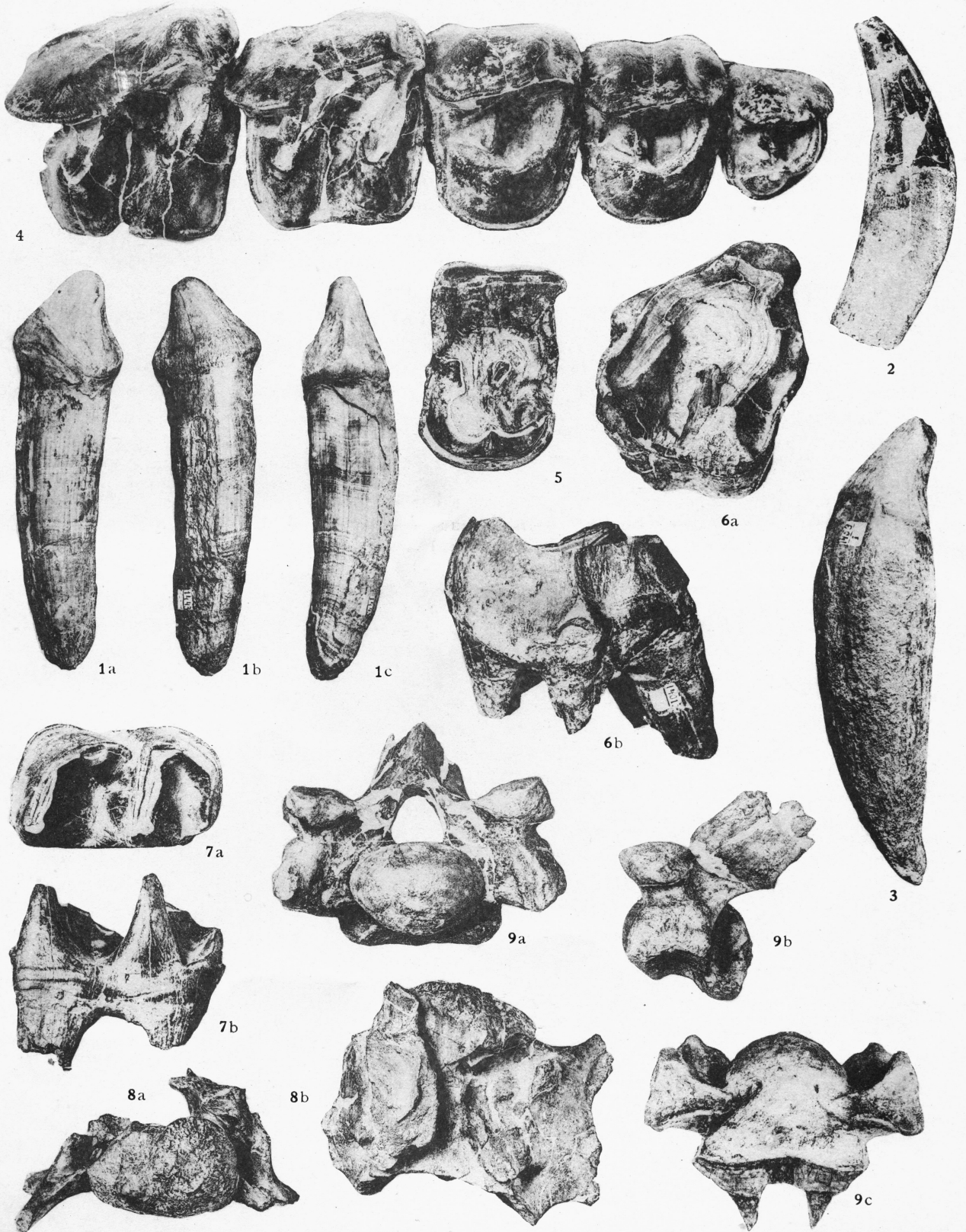


MÉMOIRE N° 59.

PLANCHE I

INDRICOTHERIUM ASIATICUM n.g., n.sp.

- FIG. 1. — La troisième (?) **incisive** supérieure gauche. — 1/2 env.
FIG. 2. — **Canine** supérieure(?) droite. — 1/2 env.
FIG. 3. — **Canine** inférieure (?) droite. — 1/2 env.
FIG. 4. — Série des **molaires** et **prémolaires** supérieures, P² — M². — 1/2 env.
FIG. 5. — La quatrième **prémolaire** supérieure, P⁴ très usée. — 1/2 env.
FIG. 6. — La troisième **molaire** supérieure, M³. — 1/2 env.
FIG. 7. — La **molaire** inférieure. — 1/2 env.
FIG. 8. — Une des **vertèbres** cervicales. — 1/2 env.
FIG. 9. — Première **vertèbre** pectorale. — 1/2 env.

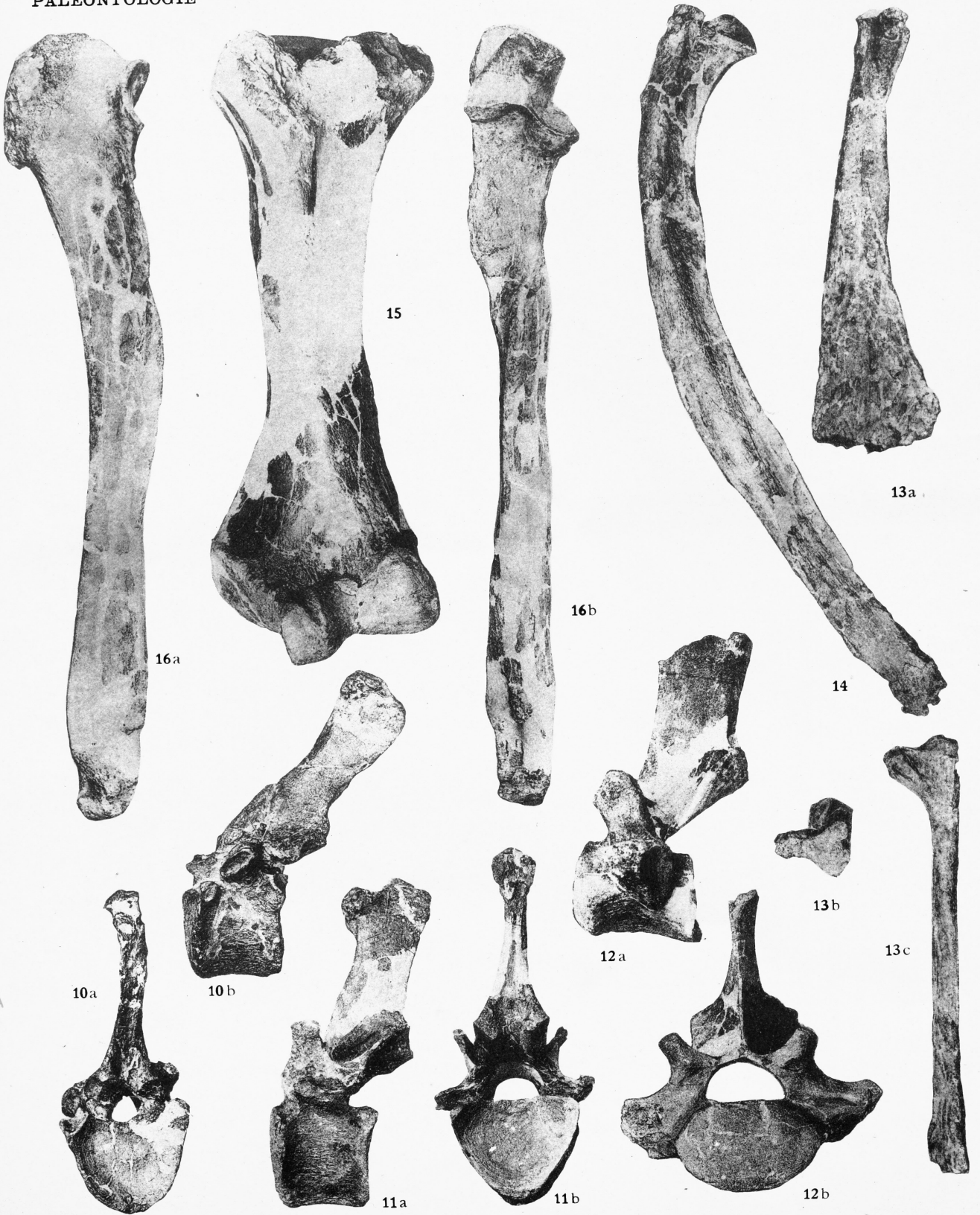

MÉMOIRE n° 59.

PLANCHE II

INDRICOTHERIUM ASIATICUM n.g., n.sp.

- FIG. 10. — Une des **vertèbres** pectorales. — 1/7.
FIG. 11. — Dernière **vertèbre** pectorale. — 1/7.
FIG. 12. — Dernière **vertèbre** lombaire. — 1/7.
FIG. 13. — Première **côte** gauche. — 1/8.
FIG. 14. — Une des **côtes** antérieures complète. — 1/8.
FIG. 15. — **Humérus** droit. — 1/8.
FIG. 16. — **Cubitus** gauche. — 1/8.



MÉMOIRE N° 59.

PLANCHE III

INDRICOTHERIUM ASIATICUM n.g., n.sp.

- FIG. 17. — **Carpe**, extrémité antérieure gauche. — 1/10.
FIG. 18. — **Os trapézoïde** gauche. — 1/5.
FIG. 19. — **Os scaphoïde** gauche, face inférieure. — 1/5.
FIG. 20. — **Os lunaire** droit. — 1/5.
FIG. 21. — **Os cunéiforme** gauche, face supérieure. — 1/5.
FIG. 22. — **Grand os**. — 1/5.
FIG. 23. — **Os unciforme** gauche (*Indricotherium minus forme plus petite*), face supérieure. — 1/5.
FIG. 24. — Le cinquième **métacarpien** droit. — 1/5.
FIG. 25. — **Tibia** droit. — 1/8.
FIG. 26. — **Péroné** droit. — 1/8.
FIG. 27. — **Tarse**, extrémité postérieure gauche. — 1/10.
FIG. 28. — **Astragale** gauche, face postérieure. — 1/5.

