

2661

Mayer 1854.

Nov. Act. Acad. Cas. Leop.-Carol. Nat. Cur.

24(1): 1-14, pl. 1-4.

## ZUR ANATOMIE

DES

# RHINOCEROS INDICUS.

NACHTRAG ZU MEINER ANATOMIE DER PACHYDERMEN

IN DEN NOVA ACTA ACAD. N. C. Vol. XXII. P. I.

VON

**Dr. MAYER,**

M. d. A. d. N.

MIT 4 STEINDRUCKTAFELN.

DER AKADEMIE ÜBERGEBEN DEN 24. AUGUST 1852.

Ich hatte neulich Gelegenheit, die Eingeweide eines männlichen *Rhinoceros indicus* zu acquiriren, welches gegen zwei Jahre alt war, aber schon die Grösse eines Ochsen erreicht hatte. Ich liefere daher hiermit einen kleinen Nachtrag zu demjenigen, was ich in meinen Beiträgen zur Anatomie des Elefanten und der übrigen Pachydermen (N. A. Vol. XXII. P. I. S. 38) bereits aus ältern Quellen über die Anatomie des Rhinoceros mitgetheilt habe, indem ich zugleich die anatomische Beschreibung der Eingeweide dieses Thieres, welche von Seiten des Chirurgen Leigh Thomas in den Phil. Transact. Year 1801. p. 145 durch Dr. Fordyce bekannt gemacht wurde, als die bis jetzt ausführlichste, besonders berücksichtigen werde.

Von dem Auge des Rhinoceros habe ich bereits ausführlich in meiner Schrift: „Anatomische Untersuchungen über das Auge des Wallfisches und anderer Cetaceen, nebst Bemerkungen über die Iris des Menschen und das Auge der Thiere, Bonn 1852“ gesprochen; so wie vorher theilweise in Froriep's Tagesbericht, 1852, Juli.

### **Zunge und Respirationsorgane.**

Die Zunge ist 10 Zoll 3 Linien lang, 3 Zoll 3 Linien breit, 2 Zoll dick, 2 Zoll 4 Linien an der Spitze breit und daselbst 3 Zoll dick, oder lappig.

Die Periglottis ist dick und sehr zottig. Ihre Zotten bilden die alleinigen Wärzchen an der Spitze und an dem mittleren Theil der Zunge.

An der Wurzel der Zunge sind links 12, rechts 15 Papillae vallatae, die im Ganzen klein sind, wovon das grösste 2''' im Durchmesser hat. Papillae fungiformes sind nur hinten etwas zu Tage tretend, oben und vorwärts unter den Zotten nicht zu bemerken. Die Zotten der Zunge sind übrigens sehr stark. Auch die seitlichen Wärzchen fehlen. \*) Das Velum palatinum ist sehr stark; die Uvula fehlt ganz. Die Mandeln bestehen nur aus einem länglichen, etwas hervorspringendem Haufen von Schleimhöhlen. An der Basis der Zunge befindet sich der Länge nach eine Rinne zwischen den Papillae vallatae. Der Musculus gloss. epiglotticus ist ziemlich stark. Die Epiglottis ist dreieckig und zugespitzt. Vom Velum palatinum zieht sich eine starke Falte gegen die hintere Wand des Pharynx herunter, welche in der Mitte durch einen halbmondförmigen Einschnitt die Schnepfenknorpeltheile des Larynx aufnimmt. Der Eingang von dem kurzen Pharynx in den Oesophagus ist nur einen Zoll weit. Von hier an beginnen die Längenfalten der starken Epidermis des Oesophagus. Die Länge des ganzen Oesophagus beträgt 2 Fuss 2 Zoll. Die Falten des Oesophagus sind sehr vorspringend.

Der Schildknorpel des Larynx ist 2'' 3''' lang, aber schmal, und bildet einen weiten Bogen. Innerhalb seiner Höhle liegen die Epiglottis und die beiden mit den Spitzen nach einwärts gekrümmten Cartilaginee arytaenoideae, so wie die hinten sehr breite und dicke, vorn dagegen schmale Cartilago cricoidea, und bilden diese beiden Knorpel so den eigentlichen Larynx. Die Luftröhre tritt mit ihrem ersten Ringe in die Höhle der Cartilago cricoidea, mithin in die Höhle des Larynx hinein. Der Ventriculus Morgagni ist 1'' lang, hinten schmal, vorn aber etwas breiter und führt in einen kleinen Sack von der Weite eines Fingers.

---

\*) Kölliker hält diese von mir zuerst entdeckten seitlichen Spalten mit Wärzchen für blosse Schleimhöhlen. Er hat also nicht recht nachgesehen und die Wärzchen darin und ihre eigenthümliche Form nicht erkannt. (S. meine neuen Untersuchungen zur Anatomie und Physiologie. 1842. S. 25.)

Das untere Stimmband ist ziemlich scharf, das obere dagegen dick. Das Zungenbein ist wie bei den Wiederkäuern. Die innere Fläche der Luftröhre zeigt starke Längenfalten der dicken weissen Epidermis. Die Luftröhre ist bis an ihre Theilung 15'' lang. Die Knorpelringe derselben sind breit und ihre Pars membranacea ist nur sehr schmal. Die Theilung der Luftröhre ist fast dichotomisch, so dass nur ganz nahe daran ein kleiner Ast vom rechten Bronchus abgeht. Die Glandula submaxillaris und Glandula sublingualis sind stark. Die Glandula thyreoides ist 2'' lang und 4'' dick, sie hat in der Mitte einen kleinen Anhang.

### **Darmkanal.**

Der Magen ist länglich oval. Sein Blindsack ist 6'' lang 7'' breit im Anfang. Der gerade Durchmesser des Magens beträgt 2' vom Blindsack bis Pylorus. Der Höhedurchmesser 8''. Die Entfernung der Cardia vom Pylorus 7''. Am Pylorus findet sich ebenfalls eine blindsackige Erweiterung. Der Blindsack an der Cardia ist an seiner ganzen Oberfläche von einer starken, weissen, faltigen Epidermis überzogen, unter welcher man die Falten der Schleimhaut wahrnimmt. Der Oesophagus ist an der Cardia 1'' weit. Die Cardia des Magens ist glatt, und die Längenfalten des Oesophagus setzen sich daran noch etwas fort. Die Epidermis des Blindsackes setzt sich zwischen dem oberen und dem unteren Theile der Pars cardiaca fort; der mittlere, aber grössere Theil des Magens ist ohne Epidermis, hat sehr viele Schleimdrüsen und sehr viele Runzeln oder Falten. Die Pars pylorica des Magens beginnt mit einem stark hervorspringenden Längenwulst von 5'', ausserhalb welchem der Sack der Pars pylorica liegt. Der Pylorus ist 1½'' weit, zeigt 7 Längenfalten, ist übrigens ohne besondere muskulöse oder drüsige Structur. Das Duodenum zeigt anfangs braune Längenfalten, von der Länge von 6''. An deren Grenze münden der Ductus choledochus und der sich mit ihm vereinigende dünne Ductus pancreaticus mit kleiner Papille ein. Von da an

wird das Duodenum von einer zahllosen Menge kleiner konischer Zotten, die wie Papillen aussehen und sich über die ganze Oberfläche verbreiten, überzogen. Nach unten werden diese Zotten etwas stärker, aber minder zahlreich. Die grössten Zotten betragen 3'''—4'''. Die Zotten des Duodenums sind ganz schwarz gefärbt. Das Thier hatte wahrscheinlich Kohlen-gries gefressen. Der Magen ist aber nicht davon gefärbt, dagegen noch die ganze innere Oberfläche des Dickdarmes. Das eigenthümliche Ansehen der innern Oberfläche des Darmkanales, nicht blos das des Dünndarmes, wie Thomas angibt, oder die zottige Beschaffenheit derselben, ist allerdings eine so merkwürdige Erscheinung und weicht von der Bildung dieser Theile bei andern Säugethieren überhaupt und bei den Pachydermen insbesondere so sehr ab, dass es vergönnt sein möchte, hierüber etwas Näheres mitzutheilen und die Beobachtung durch Zeichnungen, im vergrösserten Maasstabe, zu erläutern.

Sechs Zoll unter dem Pylorus beginnt, wie gesagt, die innere Oberfläche des Dünndarmes, nach einer glatten, drüsigen Stelle des Duodenums, nicht mit Klappen, Valvulae conniventes, wie bei'm Menschen und bei den andern Thieren, sondern mit einer wolligen Zottenhaut, die sich bis zum Ende des Dünndarms, oder bis zur Valvula coeci erstreckt. Es sind diese Zotten aber nicht die sonst der Schleimhaut zukommenden feinen Villi intestinales, welche kaum mit freiem Auge deutlich erkennbar erscheinen, sondern es sind grosse rund-cylindrische Fortsätze oder Zotten der Schleimhaut, von der Länge von 2—4 Linien und der Breite von 1—1½ Linien, in der grössten Anzahl nebeneinander, in unregelmässigen Reihen oder zerstreut, aber nahe nebeneinander vorhanden, so dass sie die ganze innere Oberfläche des Dünndarmes ganz einnehmen und besetzen.

Es zeigen diese grossen Zotten der Darmschleimhaut meistens kolbenförmige Endanschwellungen. Sie sind aber nicht die eigentlichen Villi intestinales, sondern diese sind viel kleiner und deutlich nur unter der Loupe (Vergrösserung 4—6) erkennbar. Dem guten freien Auge

erscheinen diese grössern Zotten nur wie mit feinen Haaren besetzt. Sie besetzen über und über die Oberfläche der grossen Zotten von ihrer Basis bis zu ihrem Endknöpfchen. Es sind also dieselben Villi insidentes oder Villi petiolati, gestielte Zotten, zu nennen. An der Basis der grossen Zotten oder zwischen den Wurzeln der Zotten, auf dem mehr oder minder freien Boden der Schleimhaut, liegt nun eine grosse Anzahl knopfförmiger, kleiner, weisser Körperchen, von denen mehrere eine schwärzlich aussehende Oeffnung zeigen. Es sind also Lieberkühn'sche Drüsen. Die Muskelhaut des Darmkanales ist sehr stark, und sind die primitiven Muskelfasern sehr stark geschlängelt, aber nicht gestreift. In dem Dickdarm, wo sich Valvulae sigmoideae, als einzelne halbmondförmige Klappen befinden, sind die Schleimdrüsen viel grösser und minder zahlreich. Auch im braunen weichen Theil des Magens finden sich Haufen von Schleimdrüsen, besonders gegen den Pfortner hin. Hinter dem Pfortner aber zeigt sich eine Reihe von grössern Brunnerschen Drüsen.

Diese feinem Zotten nun zeigen ganz die Form und Structur der Villi intestinales; sie sind durchscheinend, während die grossen Zotten dicht und undurchsichtig sind, und enthalten die gewöhnlichen runden, ovalen oder unförmlichen Chyluskörperchen. An ihrem Ende sind sie etwas angeschwollen. Dass hier keine Oeffnung vorhanden, braucht wohl nicht erwähnt zu werden. Es ist wohl auch hier bisweilen der Anschein davon sichtbar, aber es ist dies nur eine Täuschung, durch den Kern eines am Ende der Zotte liegenden, mehr leeren oder hellen Chyluskörperchens oder Fettkügelchens erzeugt.

Ich bemerke übrigens, dass ich auch die Villi des Menschen und der Thiere nach Ablösung des Epitheliums noch mit kleinen mikroskopischen länglichen Bläschen oder Villulis besetzt fand, was sich aber nur bei auffallendem Lichte wahrnehmen lässt.

An diesem Dünndarm des *Rhinoceros* war ein Stück des Duodenum ganz schwarz gefärbt von einer Menge von Steinkohlenpulver oder von sogenanntem Kohlengries, welches das Thier vor seinem Tode

verschluckt haben musste, und welches sich noch darauf befand. Die Villi der Zotten dieses Stückes enthielten ausser den Chyluskörperchen noch schwarze Körnchen und Klümpchen von verschiedener Grösse, welche wohl durch Imbibition und Penetration mit den Chyluskörperchen in die Villi eingedrungen sind.

Noch bemerke ich, dass das Cylinder-Epithelium der Zotten bereits durch Maceration abgegangen war.

Es scheint mir diese Beobachtung die erste und einzige zu sein, welche das Vorkommen von fremden Körperchen neben und mit den Chyluskörperchen in dem Innern der Villi intestinales erweist. Eine andere ähnliche Beobachtung habe ich früher gemacht. Ich sah nämlich in den Villis intestinalibus des Menschen eine grosse Anzahl gelb und braun gefärbter Gallenkörner, oder mit Galle getränkter Chyluskörperchen. Grössere und kleinere Gallensteinfragmente lagen hier auf der Oberfläche des Villus und auf der des Duodenums und Jejunums zerstreut. Diese fremden schwarzen und gelben Stoffe mögen als feine Stäubchen in die Zotten eingedrungen sein und sich erst in ihren Zellräumen mit den Chyluskörpern vereinigt oder diese tingirt haben.

Auch die mesaraischen Drüsen sind blau gefärbt, doch mehr äusserlich als im Durchschnitte.

An der Einmündungsstelle des Ileums in den Dickdarm befindet sich eine in das Coecum 1" lang vorspringende Klappe, an welcher das Coecum beginnt, das 1' 2" lang und 11" breit, nach unten aber nur 6" breit ist. Neben der Klappe befindet sich die Ausmündung in das Colon, von einer grossen Ringfalte umgeben, die 4" gross ist. Die innere Oberfläche des Coecums und die des Dickdarms zeigt grosse unregelmässige Zotten und wenig vorspringende Falten. Das Colon adscendens hat 8" Weite. Es macht einen kleinen Bogen und geht in das Colon descendens über, welches 10" Breite hat, so dass das Mesocolon  $1\frac{2}{3}$ " breit ist. Es behält dieselbe Structur bis an's Rectum, wo es nur etwas glatter wird. Am Colon adscendens,  $1\frac{1}{2}$ ' weit von der Klappe, findet sich eine

lymphatische Drüse von nierenförmiger Gestalt, 1" 3''' lang, welche jedoch bräunlich, nicht schwarz ist.

### Harn-Organ.

Die Niere ist 6½" lang, 5" breit, besteht unter einer dichten Haut aus einzelnen Reniculis. Der Ureter bildet kein Nierenbecken, sondern kommt mit seinen Aesten unmittelbar aus den Reniculis. Die Nebenniere ist 1" lang, eben so breit und zeigt eine schöne, gelbe Substanz im Innern. Der unterste Theil des Rectums hat Längenfalten, seine eigenthümliche Haut ist knorpelig. Es bildet eine sackförmige Erweiterung von 8", oberhalb welcher eine starke Ringfalte sich befindet. Die Länge des Dünndarmes beträgt 27' 4". Er ist also nicht kurz, wie Thomas angibt. Die Länge des Dickdarmes 12' 2"; die des untern Theiles des Rectums 4' 5". Die Gesamtlänge des Darmkanales von der Cardia bis zum Anus beträgt also 45 Fuss, wozu noch die des Oesophagus kommt mit 2' 2", also im Ganzen 47 Fuss 2 Zoll. Die Länge der Harnblase ist 10", die Breite 6". Die Milz ist 19" lang, 6" breit, etwas zweigelappt; oben mehr dreieckig, in der Mitte aber platt. Sie ist also dicker als beim Pferd und Ochsen. Das Innere zeigt keine Milzkörperchen, sondern ein gleichförmiges spongiöses Gewebe.

Das Pankreas bietet nichts Besonderes dar. Die Mesaraischen Drüsen sind mässig gross und zerstreut im Mesenterium liegend. Die Gefässbogen der Art. mesaraica wie gewöhnlich vertheilt.

Die Leber zeigt nach Thomas mehrere Lappen. Die Gallenblase fehlt. Der Magen, sagt Thomas, sei dem des Pferdes ähnlich, aber dessen grosser Blindsack charakterisirt ihn als einen Magen aus der Ordnung der Pachydermen. Auch behauptet Thomas, dass die innere Oberfläche des Magens durchaus weich sei, dagegen die des Magens des Pferdes theilweise häutig (cuticular), wovon, wie wir angegeben haben, gerade das Gegentheil stattfindet.



## Herz und Aorta.

Der Herzbeutel ist stark fibrös und aussen von einer besondern Haut (der Pleura nämlich) überzogen. Das Herz hat eine fast viereckige Form, ist an der Basis 7" breit, 5" lang. Die Spitze wird grösstentheils vom Ventrikel gebildet. Die Herznerven treten am linken Ventrikel als starke Aeste zu Tage. Das rechte Herzohr ist 2½" breit und viereckig; das linke Herzohr eben so breit, aber spitz zulaufend. Im rechten Sinus sind die Trabeculae carneae stark; der Eintritt der Vena cava superior wird von ringförmigen Bündeln umgeben. Diese sind noch stärker am Eintritt der Vena cava inferior und der 5—6" weiten Einmündung der Vena coronaria cordis. Die Valvula Eustachii und Thebesii fehlen. Die Valvula tricuspidalis zeigt nichts Eigenthümliches. Die Trabeculae carneae sind fast gar nicht vorspringend und die Musculi papillares im Verhältniss klein. Am Ostium arteriae pulmonalis sind 3 Valvulae semilunares vorhanden, welche ziemlich gross, aber ohne Nodus Arantii sind. Der Ductus arteriosus Botalli ist nur gegen die Arteria pulmonalis kaum noch etwas offen, gegen die Art. aorta hin ganz geschlossen. In der Art. pulmonalis befindet sich ein rothes Blutgerinnsel. Der linke Vorhof zeigt ebenfalls starke Trabeculae carneae. Es sind 4 Einmündungsstellen der Lungenvenen vorhanden, deren Ränder etwas klappenartig vorspringen. Die Valvula bicuspidalis hat zwei sehr breite Zipfel. Es sind hier fast keine Musculi papillares vorhanden, dagegen mehrere dicke vorspringende starke Sehnen an der innern fast glatten Wand des Ventrikels. Die Valvulae semilunares zeigen sehr starke Muskelbündel. Der Nodus Arantii derselben nicht merklich. Ein schwacher Knorpelstreifen befindet sich am Ursprunge der Aorta und am Umfange der Valvulae semilunares. Die Arteria coronaria dextra et sinistra sind weit. Das Foramen ovale ist bereits geschlossen.

## Lungen.

Die Lungen sind in zahlreiche kleine Lappchen getheilt, die sehr stark hepatisirt sind. Die Aorta theilt sich 2" breit vom Herzen in die Aorta ascendens und die Aorta descendens. Die Aorta ascendens ist enger und gibt, ehe sie nach aufwärts geht, die Art. subclavia sinistra ab, steigt sodann nach oben und gibt die Art. subclavia dextra ab. Endlich, 1½" höher, theilt sich der einfache Stamm in die Carotis dextra und sinistra.

## Männliche Geschlechtstheile.

Von dem männlichen Gliede erwähnt Leigh Thomas blos, dass es nach vorn convex sei, was nicht richtig ist. Er bemerkt aber nichts über die ganz eigenthümliche Form der Eichel des Penis beim Rhinoceros, die ich sogleich näher beschreiben will. Es hat hiervon, wie ich früher angab, bereits Wolf eine, jedoch nicht ganz korrekte, Abbildung gegeben. — Die Glans penis ist cylindrisch und an ihrer Spitze läuft sie nach aufwärts in eine blattförmige Lippe, nach abwärts in ein kürzeres gekerbtes Blatt aus. Weiter nach hinten kommt die Vorhaut mit dem oberen dicken und unten schwachen Frenulum, wo sich nach unten wieder ein blattförmiger Fortsatz bildet. Hinter diesem ersten Praeputium erscheint ein zweites aus einer dichten Faserhaut, die innen mit einer Schleimhaut überzogen ist, und welche nach aussen in die gemeinschaftliche Bedeckung übergeht. Die Glans penis der vordern Vorhaut ist 1" 6''' lang; hinter derselben ist die Glans noch 4" 6''' lang. Die hintere Vorhaut ist 2" lang. Das Innere der Glans penis besteht aus einem Corpus cavernosum superius, welches seitlich knorpliche Wandungen hat, und welche Wandungen auch Fortsätze nach einwärts bilden. Nach vorwärts geht dieses Corpus cavernosum in einen conischen rundlichen Knorpel über, von der Länge eines Zolles, in dessen Innerem sich das Corpus cavernosum allmählig verliert und der sich zugespitzt an das Frenulum superius der vorderen Vorhaut ansetzt. Unterhalb dieses Corpus

cavernosum befinden sich sodann seitlich 2 Corpora spongiosa, die sich in die Vorhaut hinein erstrecken, und nach unten das Corpus spongiosum urethrae. Oben an die Knorpelscheide des Corpus cavernosum superius setzt sich die starke Sehne des Levator penis an. Eine gleiche Bildung, wie sie bei'm Elephanten vorkommt (s. l. c.). Im Hintergrunde der hinteren Vorhaut befinden sich an der Wurzel der Glans penis zwei kleine Lappen. Das Corpus cavernosum wird immer stärker und seine Scheide sehr dick und knorpelig, auch durch ein mittleres Septum in zwei Theile getheilt. Nach unten befindet sich gegen die Mitte hin das Corpus spongiosum urethrae, welche Urethra im Verhältniss sehr weit ist. Der Querdurchmesser des Penis ist 6''' gross. Die übrige Länge des Penis beträgt noch bis zum Bulbus 12'', gegen welchen hin derselbe immer dicker wird. Die beiden Ureteren, welche sehr dick sind, münden nahe aneinander in den Hals der Harnröhre aus. Darauf beginnt die Pars nuda urethrae und nach abwärts ein drüsiger Körper von weissen Acinis, welchen man als Prostata ansehen kann. Die beiden Erectores penis sind sehr stark, die Samenbläschen bestehen aus mehreren Windungen, deren Einmündungen aber in die Urethra, wegen früher stattgefundener Verstümmelung, nicht ermittelt werden konnten.

Die Hoden haben eine eigenthümliche Form; der Musc. cremaster mit dem starken Gefässstrang setzt sich an den Hoden an, der zwei Lappen bildet; der obere Lappen ist zugleich Kopf des Nebenhodens und geht in diesen über; der Hoden ist 1½'' lang, wogegen der Nebenhoden 3'' lang ist und ein gewundenes Ende hat. Der Nebenhoden geht in das anfangs gewundene Vas deferens über. Die Tunica vaginalis communis ist stark und hat sehr dicke Falten. Die Harnröhre zeigt nach unten einen mit einer Schleimhautfalte eingefassten Halbkanal.

In der braunen Samenflüssigkeit des Vas deferens zeigten sich zwar ovale Samenkörper, aber keine Samenthiere, wahrscheinlich weil das Thier noch nicht ganz zwei Jahre alt war.

## Erklärung der Tafeln.

### Tafel I.

#### Darmzotten des *Rhinoceros*.

- Fig. 1. Ein Stück vom Dünndarm, 2mal vergrößert. Man sieht die Villi maiores und Villi minores daran, so wie die Lieberkühn'schen Drüsen dazwischen auf dem Grunde.
- Fig. 2. Eine einzelne weisse oder ungetrübte kleine Darmzotte (Villus insidens s. minor), mit den Lymph- und Chyluskörperchen darin, ohne Epithelium. Vergrößerung 100.
- Fig. 3. Eine dergleichen, worin die grösseren Körperchen schwarz aussehen, indem sie Steinkohlengriesstaub enthalten und davon gefärbt sind.
- Fig. 4. Zwei Villi intestinales (duodenales) von einer Frau, worin Gallenkörperchen sich vorfinden. Das Epithelium ist schon abgefallen. Vergrößerung 240.

### Tafel II.

- Fig. 1. Die Glans penis des *Rhinoceros* in ihrer ganzen Länge. *a.* Corona glandis; *b.* Labium superius eius; *c.* Labium inferius. *d.* Praeputium anterius. *e.* Corpus glandis. *f. f.* Praeputium posterius.
- Fig. 2. Corona glandis, von vorn und seitlich, um das Ostium cutaneum glandis zu sehen. *a—e.* wie in der vorhergehenden Figur. *g.* Frenulum praeputii superius. *h.* Frenulum eius inferius.
- Fig. 3. Dieselbe von vorn.
- Fig. 4. Durchschnitt des Corpus glandis, ganz hinten.  
*a.* Sehne des Musculus erector penis, im Durchschnitt.  
*b.* Corpora cavernosa, mit ihrem Septum.  
*c. c.* Corpora cavernosa praeputii.  
*d.* Corpus spongiosum urethrae.

Tafel III.

Larynx und Zungenbein des *Rhinoceros*, von vorn,  
in natürlicher Grösse.

- Fig. a. Corpus ossis hyoidei.  
b. b. Cornua minora.  
c. c. Cornua maiora.  
d. Cartilago thyreoidea.  
e. e. Cornua eius inferiora.  
f. Hilus. f. \* Musculus crico-thyreoideus.  
g. g. Foramen pro nervo laryngeo superiori.  
h. Cartilago cricoidea.  
i. Trachea.

Tafel IV.

Larynx und Zungenbein desselben, von Innen.

- Fig. a—d. wie in der vorhergehenden Figur.  
m. Epiglottis.  
n. n. Ventriculus Morgagni.  
o. o. Cartilago arytaenoidea.  
p. p. Cartilago cricoidea.  
q. Längenfalten des Larynx und der Trachea.  
r. Erster Ring der Trachea.  
s. Pars membranacea tracheae.
-

Fig. 2.

Fig. 1.

Fig. 3.




Fig. 4.




Fig. 2.

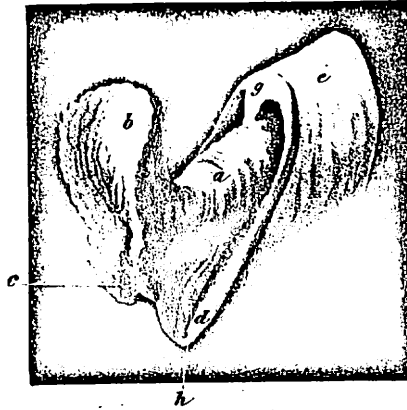


Fig.

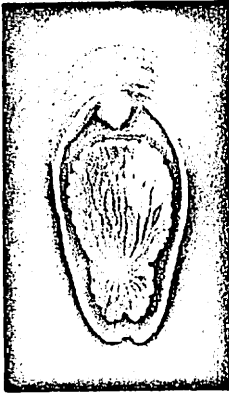

Fig. 3.

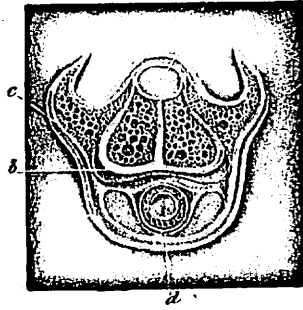

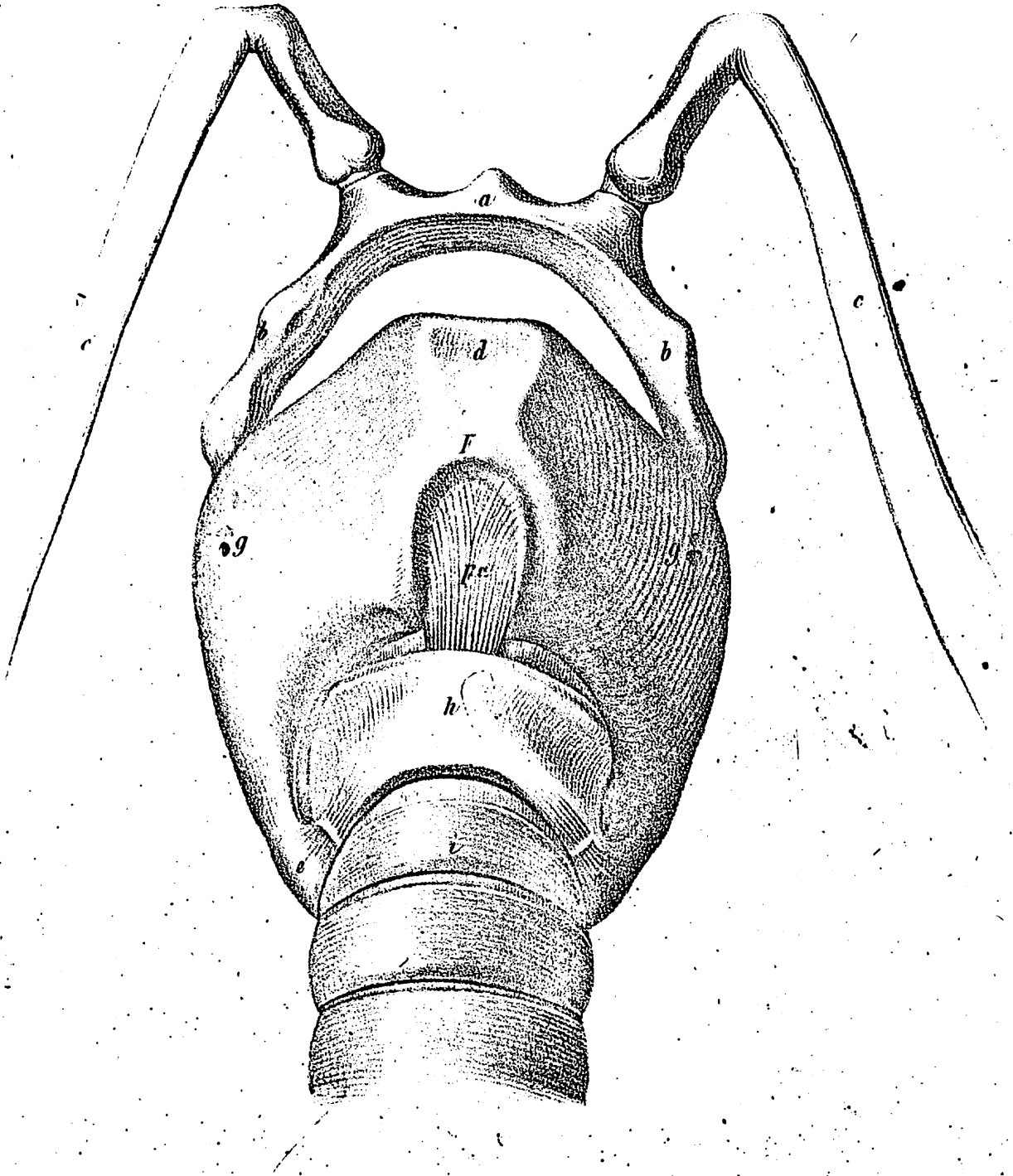
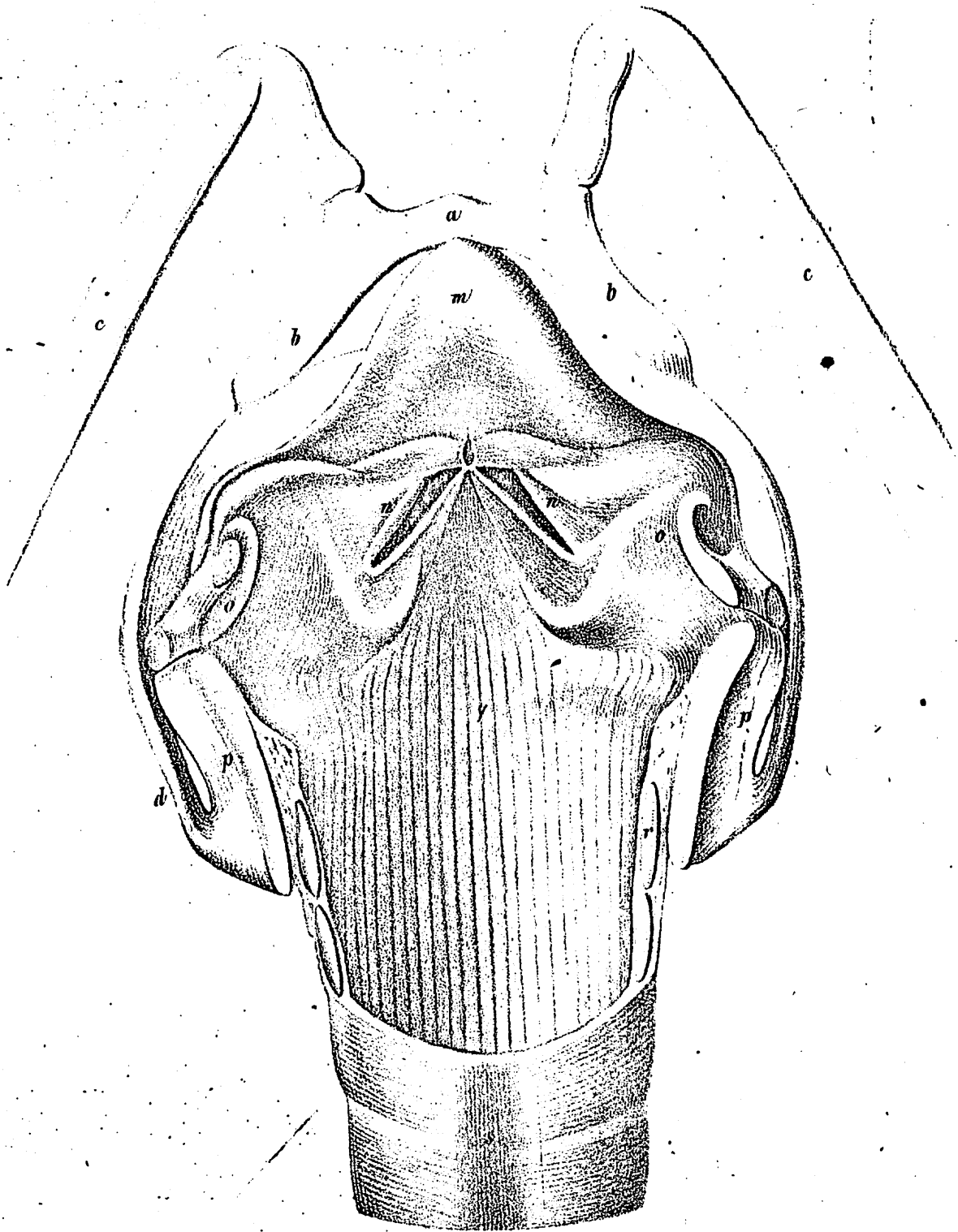


Fig. 1.









Ed. Just. d. H. L. G. & d. N. v. Henry & Ohren. Bonn.

Th. Hinckley fecit.