

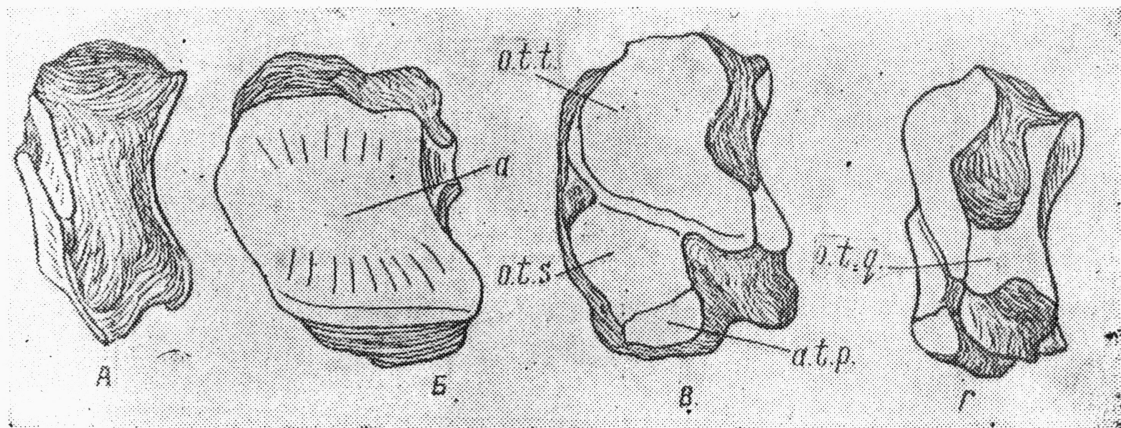Рис. 45

Центральная кость предплюсны—*os tarsicentrale*.

А. Вид спереди (*aspectus anterior*).

Б. Вид сверху (*aspectus superior*); а—суставная фисетка (*facies articularis*) для сочленения с астрагалом (*astragalus*).

В. Вид снизу (*aspectus inferior*); о. т. п.—суставная фисетка (*facies articularis*) для сочленения с первой костью предплюсны (*os tarsi primum*); о. т. с.—суставная фисетка (*facies articularis*) для сочленения со второй костью предплюсны (*os tarsale secundum*); о. т. т.—суставная фисетка (*facies articularis*) для сочленения с третьей костью предплюсны (*os tarsale tertium*); о. т. q.—суставная фисетка (*facies articularis*) для сочленения с четвертой костью предплюсны (*os tarsi quartum*). н. в.

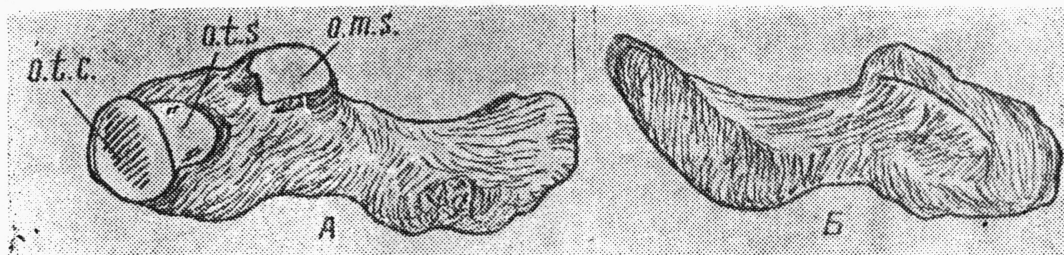


Рис. 16

Первая кость предплюсны—*os tarsi primum*.

А. Вид спереди (*aspectus anterior*). о. т. с.—суставная фисетка (*facies articularis*) для сочленения с центральной костью предплюсны (*os tarsi centrale*); о. т. с.—суставная фисетка (*facies articularis*) для сочленения со второй костью предплюсны (*os tarsi secundum*); о. м. с.—суставная поверхность (*facies articularis*) для сочленения со второй плюсневой костью (*os metacarpale secundum*). н. в.

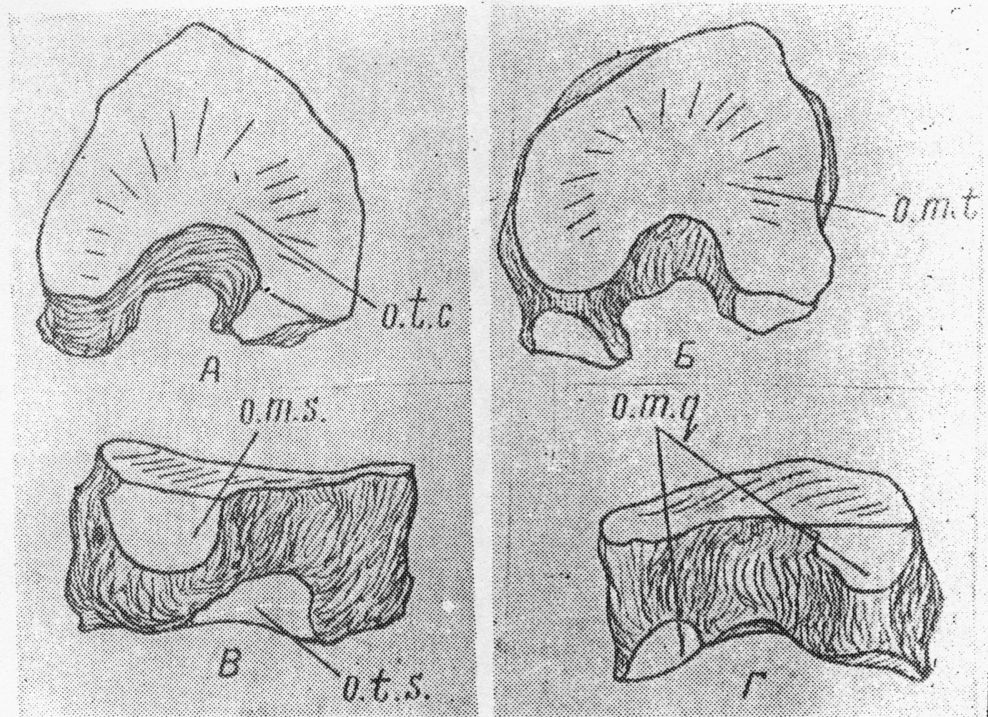


Рис. 47

Третья кость предплюсны—os tarsi tertium.

А. Вид сверху (aspectus superior); o. t. с.—суставная фасетка (facies articularis) для сочленения с центральной костью предплюсны (os tarsi centrale);

Б. Вид снизу (aspectus inferior). o. m. t.—суставная фасетка (facies articularis) для сочленения с третьей плюсневой костью (os metatarsale tertium).

В. Вид сбоку (aspectus lateralis); o. t. s.—суставная фасетка (facies lateralis) для сочленения со второй костью предплюсны (os secundum); o. m. s.—суставная фасетка (facies articularis) для сочленения со второй плюсневой костью (os metatarsale secundum).

Г. Вид совнутри (aspectus medialis); o. m. q.—суставная фасетка (facies articularis) для сочленения с четвертой плюсневой костью (os metatarsale quartum). н. в.